

Die Diagnostik der herpetischen Uveitis und Keratouveitis

Silvia Schacher, Justus G Garweg, Christiane Russ¹, Matthias Böhnke
 Universitäts-Augenklinik, Inselspital, CH-3010 Bern (Direktor: Prof. Dr. med. F. Körner)
 Universitäts-Augenklinik, Martinstr. 52, D-20246 Hamburg

Zusammenfassung

Hintergrund Im Gegensatz zur epithelialen Keratitis und viralen Retinitiden ist bei der stromalen Keratitis eine Bestätigung der Diagnose in vivo praktisch nicht möglich. Über die Möglichkeiten der Diagnostik bei uvealer Beteiligung im Sinne einer Keratouveitis oder Uveitis ist jedoch wenig bekannt. Deshalb untersuchten wir in der vorliegenden prospektiven Studie den Stellenwert des Virusnachweises bei Patienten mit herpetischen anterioren Uveitiden und Keratouveitiden.

Methoden Von 31 Patienten mit der klinischen Diagnose einer aktiven herpetischen Uveitis oder Keratouveitis (Gruppe 1), von 14 Patienten mit einer granulomatösen anterioren Uveitis unklarer Genese (Gruppe 2) und von 7 Patienten mit einer inaktiven anterioren herpetischen Uveitis (Gruppe 3) wurden bei Diagnosestellung Kammerwasserproben gewonnen. Daraus wurde mittels Viruskultur, Herpes-Antigen-ELISA und DNA-Amplifikation für DNA-Fragmente von Herpes simplex Virus Typ 1 (HSV-1) und Varicella-Zoster Virus (VZV) die Bestätigung der viralen Ätiologie untersucht.

Ergebnisse Die Viruskultur gelang in einem einzigen Fall eines Patienten mit klinisch inaktiver herpetischer Uveitis. Der Nachweis viralen Antigens mittels ELISA gelang in Gruppe 1 aus 5/31 (16%) und in Gruppe 2 aus 1/11 Proben (9%), die Amplifikation viraler DNA mittels PCR in 8/31 (26%) und 5/14 Fällen (34%). Mit der Kombination beider Methoden war die Anwesenheit viralen Materials in 14 von 45 Kammerwasserproben (29%) nachweisbar.

Schlussfolgerung Die Viruskultur ist zum Nachweis von Herpesviren bei Erkrankungen der vorderen Augenabschnitte nicht geeignet. Trotz der hohen Sensitivität und Spezifität von Antigen-ELISA und PCR ist eine Bestätigung der Diagnose selbst bei Kombination der angewandten Methoden in nur 30% der aktiven granulomatösen Uveitiden möglich. Damit bleibt die Diagnose der anterioren herpetischen Uveitis - im Gegensatz zu der der viralen Retinitis - im wesentlichen klinisch.

Schlüsselwörter Herpetische Uveitis - HSV-1 - Herpes-Antigen - DNA-Amplifikation - ELISA - Viruskultur

The laboratory diagnosis of granulomatous anterior uveitis and keratouveitis of suspected viral origin

Background In epithelial viral keratitis as in viral retinitis, the diagnosis is made on the basis of typical clinical findings. A laboratory confirmation is achieved in over 80% using routine laboratory methods. In contrast, it is almost impossible to confirm the diagnosis of stromal herpetic keratitis in vivo using the currently available laboratory methods. Nothing is known about the situation in cases of viral anterior uveitis.

Methods Of 52 patients with granulomatous anterior uveitis, 31 were diagnosed on the basis of clinical findings as active herpetic uveitis (group 1), 14 as active granulomatous uveitis of unknown origin (group 2), and 7 had inactive disease after quietening down of herpetic uveitis (group 3). From all patients, aqueous humor was collected at the time of diagnosis and processed for viral culture, Herpes antigen ELISA, and amplification of viral DNA of HSV-1 and VZV.

Results Viral growth in culture was found in only one case in group 3. In this group, viral antigen or viral DNA were detected in no case. Herpes antigen was found in 5/31 cases (16%) in group 1 and in 1/11 cases (9%) in group 2, and viral DNA was found in 8/31 cases from group 1 (5x HSV-1 and 3x VZV) and in 5/14 cases (31%) from group 2. After combination of antigen detection and DNA amplification, the presence of virus was confirmed in 14/45 cases (29%).

Conclusion Virus culture has not proven useful in the diagnosis of viral anterior segment disease. Despite their high overall sensitivity, neither antigen ELISA nor the amplification of viral DNA proved sensitive enough to establish a viral etiology. Nevertheless, a laboratory confirmation should be attempted in granulomatous uveitis of unknown origin after preclusion of an underlying systemic disease because of the consequences of a diagnosis of viral anterior segment disease for treatment and prognosis.

Key words Herpetic uveitis - HSV-1 - herpes antigen - DNA amplification - ELISA - viral culture - PCR

Nicht alle Formen herpetischer Augenerkrankungen stellen aufgrund ihres klinischen Erscheinungsbildes und der Anamnese in der täglichen Praxis ein diagnostisches Problem dar. So läßt sich die epitheliale herpetische Keratitis meist problemlos anhand des typischen klinischen Befundes diagnostizieren, aber ebenso problemlos mit fast allen Labormethoden bestätigen (1, 2). Akute virale Retinitiden weisen oft einen recht eindeutigen biomikroskopischen Befund auf, auch wenn der klinische Befund nicht immer auf das verursachende Virus schließen läßt (3). Hier leistet die Labordiagnostik

durch hochspezifische Nachweismethoden wie den Antigen- oder Antikörpernachweis mittels Enzymimmunoassay (EIA) und den Nachweis viraler Erbsubstanz durch Einsatz der Polymerase-Kettenreaktion (PCR) unschätzbare Dienste in der definitiven Diagnosesicherung, die so in etwa 80 % der Fälle erreicht wird (3). Im Gegensatz dazu stellt die stromale herpetische Keratitis auch heute noch ein erhebliches diagnostisches Problem dar. Sie läßt sich in vivo mit keiner der gängigen Nachweismethoden und aus Explantatgewebe nur in einem kleinen Teil der Fälle verifizieren (4, 5). Dies erklärt sich wohl in erster Linie dadurch, daß bereits bei

Auftreten erster klinischer Symptome und Befunde das immunologische Geschehen infolge der dann möglicherweise bereits nicht mehr aktiven herpetischen Triggerinfektion im Vordergrund steht (4, 5).

Im Unterschied zu epithelialen und stromalen Virusaffektionen der Hornhaut mit Ausbreitung der Viren über die Nervenendigungen sollten bei uvealem Ursprung der Infektion, ähnlich wie bei viraler Retinitis, virales Antigen, virale DNA oder sogar vollständige, zur Replikation befähigte Viruspartikel nachweisbar sein (6, 7, 8, 9). Ziel unserer Studie war es deshalb zu untersuchen, ob bei einer uvealen Mitbeteiligung im Sinne einer herpetischen Uveitis oder Keratouveitis die Labordiagnostik mittels Viruskultur, Antigen- und DNA-Nachweis in der Lage ist, die mutmaßliche virale Ätiologie der lokalen Entzündungsreaktion zu bestätigen.

Patienten und Methoden

In einer prospektiven Studie wurden deshalb Patienten mit einer granulomatösen anterioren Uveitis oder Keratouveitis nach Ausschluß einer systemischen Grunderkrankung bei Diagnosestellung einer Vorderkammerpunktion unterzogen und das Kammerwasser mittels Viruskultur, Virusantigen-ELISA und PCR auf das Vorliegen von Zeichen einer Herpes-simplex Typ 1- oder Varizella-Zoster-Virusinfektion untersucht. So konnten im Zeitraum zwischen 1993 und 1996 52 Patienten aus der Poliklinik der Universitätsaugenkliniken Bern und Hamburg in die Studie eingeschlossen werden (**Tabelle 1**).

Als Voraussetzung für eine herpetische Genese wurde obligatorisch das Vorliegen einer Rezidiv-Anamnese sowie von speckigen, granulomatösen Endothelbeschlägen (**Abb. 1**) vorausgesetzt. Als fakultative Sekundärkriterien wurden zusätzlich das Vorhandensein sektorieller Irisläsionen, ein sekundärer Druckanstieg sowie Hornhautnarben oder eine stromale Hornhaut-Beteiligung einbezogen (10, 11). Das Durchschnittsalter unserer Patienten bei Diagnosestellung betrug 56,5 (18-78) Jahre bei einer weitgehend symmetrischen Geschlechtsverteilung (46% weiblich).

Für den **Nachweis von Herpes-simplex-Antigen** verwandten wir einen kommerziell erhältlichen Enzymimmunoassay (IDEIA-Testkit, Fa. DAKO Diagnostics, Cambridgeshire, UK), in dem monoklonale Antikörper gegen das Glykoprotein D von Herpes-simplex-Virus Typ 1 benutzt werden. In Abweichung der vom Hersteller beschriebenen Angaben (12) haben wir infolge der kleinen zur Verfügung stehenden Proben volumina eine Verdünnung der Patientenproben von 1:10 im Herpes-Transportmedium vorgenommen und mit einer Verdünnungsreihe der positiven Kontroll-Lösung aus dem

Tab. 1 Patientenkollektiv

Diagnose	Gruppe	Anzahl (n)
Aktive herpetische Uveitis / Keratouveitis	1	31
Aktive unklare granulomatöse Uveitis	2	14
Inaktive herpetische Uveitis /Keratouveitis	3	7

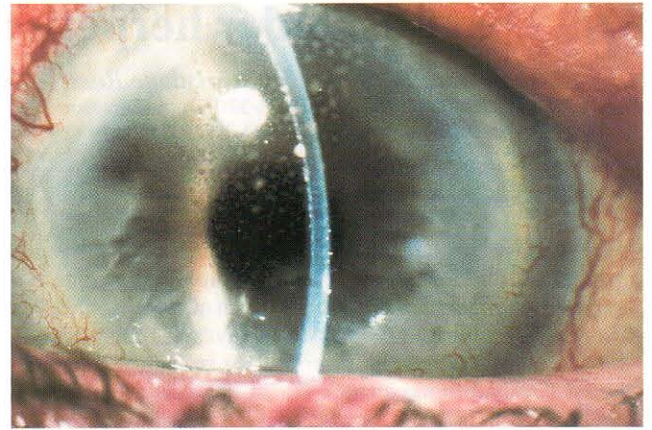


Abb. 1 Typischer Befund einer frischen granulomatösen vorderen Uveitis mit Sekundärglaukom bei einer Patientin mit St. nach mehreren stromalen herpetischen Keratitiden. Das Ansprechen auf eine kombinierte systemische antivirale und lokale Steroidtherapie ist mit der Diagnose gut vereinbar

Testkit verglichen (**Abb. 2**). Ein Resultat wurde als positiv bewertet, wenn die Extinktion der Probe eindeutig oberhalb der von uns willkürlich festgelegten Schwellenextinktion der Verdünnung von 1:32 der positiven Kontrolllösung lag.

Als weitere Methode wurde aus allen Proben die Amplifikation und der Nachweis viraler DNA untersucht, wofür als Ziel-DNA ein Fragment des für die virale Thymidinkinase (110 Basenpaare) und des für Glycoprotein D kodierenden Gens von HSV-1 (221 Basenpaare) sowie ein Fragment aus der Xba 1 M-Region von VZV (126 Basenpaare) ausgewählt wurden. Die DNA-Amplifikation mittels PCR erfolgte unter standardisierten Bedingungen, wie anderenorts publiziert (13, 14). Sämtliche positiven Resultate wurden in einem zweiten unabhängigen Testansatz verifiziert.

Ergebnisse

Aus 27 Kammerwasserproben wurden Viruskulturen durchgeführt, waren aber bis auf eine einzige Kultur bei einem Patient mit abgeheilte herpetischer Keratouvei-

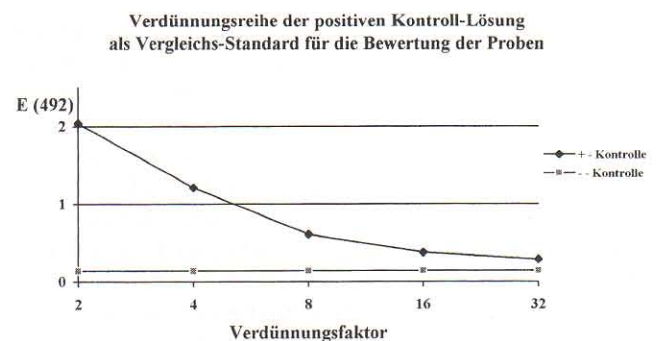


Abb. 2 Ein Resultat wurde als positiv bewertet, wenn die Extinktion im ELISA mindestens doppelt so hoch war wie die Verdünnung von 1:32 der positiven Kontroll-Lösung, um unspezifische, falsch-positive Reaktionen auszuschließen

tis negativ. Im übrigen konnten wir bei der Gruppe inaktiver Keratouveitiden keine Zeichen der Virusaktivität im Sinne eines Antigen- oder Genom-Nachweises finden.

Der Antigen-Nachweis gelang in fünf von 31 Proben (16%) der Patienten mit einer herpetischen Uveitis (Gruppe 1) und in einer der 11 Proben (9%) von Patienten mit unklarer Uveitis (Gruppe 2), insgesamt bei 6/42 Proben (14%) von aktiven granulomatösen Uveitiden (**Tabelle 2**). Der Nachweis viraler Erbsubstanz von HSV-1 mittels PCR war bei fünf der 31 Patienten aus Gruppe 1 (16%) und bei fünf der 14 Patienten aus Gruppe 2 (34%) erfolgreich. In drei Fällen mit herpetischer Uveitis wurde VZV-DNA aus dem Kammerwasser amplifiziert, sodaß virale DNA in insgesamt 8/31 (26%) der klinisch und anamnestisch gesicherten und in 5/14 (34%) der Fälle mit unklaren granulomatösen Uveitiden nachgewiesen werden konnte (**Tabelle 2**). Mit der Kombination beider Nachweismethoden ließ sich eine virale Beteiligung bei 13/45 Patienten (29%) mit aktiver vorderer Uveitis bestätigen, darunter 10 Fälle mit HSV-1- und drei Fälle mit Varizella-Zoster-Virus-Infektion (**Abb. 3**).

Tab. 2 Nachweis der viralen Ätiologie

Gruppe	Diagnose	Antigen-Nachweis		DNA-Nachweis	
		Fälle	Prozent	Fälle	Prozent
1	Aktive herpetische Uveitis / Keratouveitis	5/31	16%	8/31*	26%
2	Aktive unklare granulomatöse Uveitis	1/11	9%	5/14	34%
3	Inaktive herpetische Uveitis / Keratouveitis	0/7	0%	0/7	0%
1+2	Aktive granulomatöse Uveitis	6/42	14%	13/45	29%

* 5 x HSV-1 DNA, 3 x VZV-DNA

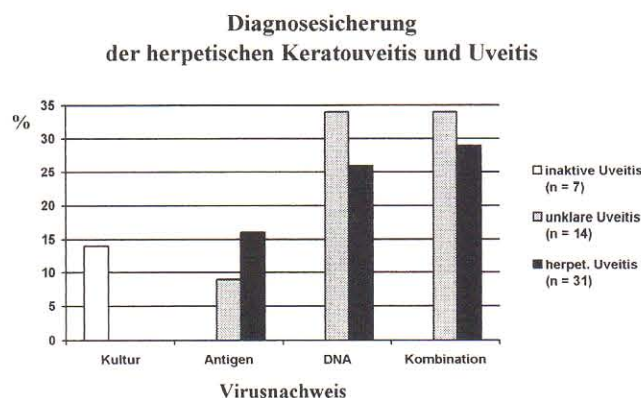


Abb. 3 Eine Diagnosesicherung gelingt auch bei Kombination von Antigen-ELISA und DNA-Nachweis mittels PCR nur in einem Drittel der Fälle. Die Viruskultur hat keinen Stellenwert in der Diagnostik der herpetischen Uveitis und Keratouveitis

Diskussion

Sowohl bei epithelialen herpetischen Keratitiden als auch bei herpetischen Retinitiden existieren zahlreiche Studien, die die hohe Nachweisbarkeit des Virus aus Hornhaut und Kammerwasser bei den entsprechenden Krankheitsbildern mittels Antigen- und PCR-Testsystemen beweisen (2, 3, 15, 16, 17, 18, 19, 20, 21). Die Untersuchung des Kammerwassers bei der Sondergruppe der Fälle mit vorderer uvealer Beteiligung, jedoch ohne Hinterabschnittsbeteiligung im Sinne von isolierten herpetischen Uveitiden oder Keratouveitiden wurde bisher kaum untersucht. In Anbetracht der hohen Sensitivität und Spezifität von Antigen-ELISA mit Verwendung monoklonaler Antikörper und DNA-Amplifikation mittels PCR und der Annahme einer Virusfreisetzung in das Kammerwasser haben wir gemutmaßt, daß ein Virusnachweis in einem relativ hohen Prozentsatz der Fälle zum Zeitpunkt der Diagnose gelingen könnte.

Die Viruskulturen, welche in etwa der Hälfte der Fälle aus dem Kammerwasser durchgeführt wurden, waren bis auf einen einzigen Fall bei einer klinisch abgeheilten Uveitis negativ. Insgesamt sind somit Viruskulturen in der Diagnosesicherung der herpetischen (Kerato-) Uveitiden nicht sinnvoll, da ihre Sensitivität sehr gering und die Untersuchung langwierig ist.

Der Antigen-Nachweis mittels ELISA war in unserem Krankengut je nach Gruppe nur bei jedem achten bis zehnten Patient erfolgreich, der Nachweis viraler DNA in jedem dritten bis sechsten Fall; letzteres trotz einer unteren Nachweisbarkeitsgrenze des Virus von 2×10^{-4} Viruseinheiten pro Mikroliter (22). Bei Kombination beider Methoden konnte eine Steigerung der Sensitivität auf insgesamt knapp 30% erreicht werden bei einer Spezifität, die von der Methode her als oberhalb 90% angenommen werden darf.

Wir haben bei beiden Methoden das Glykoprotein D als nachzuweisendes Antigen gewählt, das als wichtigstes Oberflächenantigen bei allen Herpes-simplex-Virusstämmen nachzuweisen ist (22).

Die Spezifität der hier untersuchten Methoden erlaubt bei sauberer Durchführung der Tests und adäquaten Kontrollen im positiven Fall Rückschlüsse für die klinische Betreuung eines Patienten. Bei klinisch und anamnestisch eindeutigen herpetischen Uveitiden sind die labortechnisch nicht überall vorhandenen und relativ aufwendigen Methoden des Antigen- und des Genom-Nachweises durch PCR unseres Erachtens nicht indiziert. Im Gegensatz dazu sollte bei unklaren granulomatösen Uveitiden und Keratouveitiden eine Diagnosesicherung aus dem Kammerwasser angestrebt werden, da der Herpes-Nachweis in einem solchen Fall erhebliche therapeutische und prognostische Bedeutung haben dürfte.

Es bleibt offen, warum der Virusnachweis bei diesen Formen von okulären herpetischen Entzündungen nicht

in einem größeren Prozentsatz gelingt. Einerseits muß die Kammerwasserkonzentration des Virus als sehr gering postuliert werden, wobei sowohl die Produktionsorte wie auch die Freisetzung noch Gegenstand intensiver Forschungstätigkeit sind. Andererseits bedürfen aber auch unsere Testmethoden einer weiteren Evaluation zwecks Steigerung der Sensitivität. Unser Studienkollektiv ist derzeit noch zu klein, um eindeutige, statistisch signifikante Aussagen über die Nachweisbarkeit des Virus bei herpetischen Uveitiden und Keratouveitiden aus dem Kammerwasser geben zu können. Die Fortsetzung unserer prospektiven Studie wird uns aber sicherlich bald entsprechende Resultate liefern können.

Literatur

- ¹ *Pepose JS, Leib DA, Stuart PM, Easty DL.* Herpes simplex virus diseases: Anterior segment of the eye. In: Pepose JS, Holland GN, Wilhelmus KR (eds): *Infectious Ocular Diseases*. St. Louis, Mosby 1996:905–932
- ² *Kowalski RP et al.* A comparison of enzyme immunoassay and polymerase chain reaction with the clinical examination for diagnosing ocular herpetic disease. *Ophthalmology* 1993; 100:530–533
- ³ *Garweg J, Böhnke M.* Varicella-zoster-virus is strongly associated with atypical necrotizing herpetic retinopathy. *Clinical Infectious Diseases*; 1997; 24:603–608
- ⁴ *Holland EJ et al.* Herpes Simplex Keratitis, in Krachmer JH, Mannis MJ, Holland EJ (eds): *Cornea*, Vol. II, chapter 95, St. Louis, Mosby 1997: 1191–1223
- ⁵ *Holbach LM et al.* HSV-antigens and HSV-DNA in avascular and vascularized lesions of human herpes simplex keratitis. *Current Eye Research* 1991; 10 (Suppl.):63–68
- ⁶ *Holbach LM et al.* Herpes simplex stromal and endothelial keratitis; *Ophthalmology* 1990; 97:722–728
- ⁷ *Sundmacher R, Neumann-Haefelin D.* Herpes-simplex-Virus-Isolierung aus dem Kammerwasser bei fokaler Iritis, Endotheliitis und langdauernder keratitis disciformis mit Sekundärglaukom: *Klin Monatsbl Augenheilkd* 1979; 175:488–501
- ⁸ *Patterson A et al.* Herpetic kerato-uveitis with herpes-virus-antigen in the anterior chamber. *Trans Ophthalmol. Soc UK* 1968; 88:243–249
- ⁹ *Kaufman HE et al.* Herpetic iritis: demonstration of virus in the anterior chamber by fluorescent antibody techniques and electron microscopy. *Am J Ophthalmol* 1971; 71:465–469
- ¹⁰ *Falcon MG, Williams HP.* Herpes simplex keratouveitis and glaucoma. *Trans Ophthalmol Soc UK* 1978; 98:101
- ¹¹ *Johns KJ et al.* Anterior segment ischemia in chronic herpes simplex keratouveitis. *Curr Eye Res* 1991; 10 (Suppl):117
- ¹² *DAKO: IDEIA™ Herpes simplex virus: Product insert.* Erhältlich bei DAKO Diagnostics Ltd. Denmark House, Angel Drove, Ely, Cambridgeshire, UK
- ¹³ *Garweg J, Böhnke M.* Slow viral replication of HSV-1 is responsible for early recurrence of herpetic keratitis after corneal grafting. *Graefe's Archives for Clinical and Experimental Ophthalmology* 1996, 234 (suppl):133–138
- ¹⁴ *Saiki RK et al.* Primer-directed enzymatic amplification of DNA with a thermostable DNA-polymerase. *Science* 1988; 239:487–490
- ¹⁵ *De Boer JH et al.* Serologic and polymerase chain reaction analysis of intraocular fluids in the diagnosis of infectious uveitis: *Am J Ophthalmol* 1996; 121:650–658
- ¹⁶ *Yamamoto S et al.* Detectin herpesvirus DNA in uveitis using the polymerase chain reaction. *Br J Ophthalmol* 1996; 80:465–468
- ¹⁷ *Asbell PA et al.* Rapid diagnosis of ocular herpes simplex infections. *Br J Ophthalmol* 1995:473–475
- ¹⁸ *Iuvara A et al.* Evaluation de la méthode d'amplification de l'ADN pour le diagnostic de l'herpes oculaire superficiel *Klin Monatsbl Augenheilkd* 1992; 200:472–475
- ¹⁹ *Nishi M et al.* Polymerase chain reaction for the detection of the varicella-zoster-genom in ocular samples from patients with acute retinal necrosis. *Am J Ophthalmol* 1992; 114:603–609
- ²⁰ *Kowalski RP, Gordon J.* Evaluation of immunologic tests for the detection of ocular herpes simplex virus. *Ophthalmology* 1989; 96:1583–1586
- ²¹ *Garweg J et al.* An improved technique for the diagnosis of viral retinitis from samples of aqueous humor and vitreous. *Graefe's Arch Clin Exp Ophthalmol* 1993, 231:508–513
- ²² *Marsden HE.* Herpes simplex virus glycoproteins and pathogenesis. *Soc Gen Microbiol Symp* 1987; 40:259–288