

# HIV-assoziierte retinale Mikroangiopathie und die Entwicklung AIDS-definierender Infektionen

## Die Berner Angiopathie-Studie

Markus Kiener<sup>1</sup>, Justus Malinverni<sup>2</sup>, Hansjakob Furrer<sup>2</sup>, Raffaele Malinverni<sup>2</sup>

Universitäts-Augenklinik und <sup>1</sup>Medizinische Poliklinik, Inselspital, CH-3010 Bern (Direktor: Prof. Dr. med. F. Körner)

### Zusammenfassung

**Hintergrund** Die HIV-assoziierte retinale Mikroangiopathie wird als Zeichen einer Störung der uveovaskulären Schranke verstanden und mit dem Auftreten AIDS-definierender Augenerkrankungen assoziiert. Kontrollierte Untersuchungen dazu liegen bisher nicht vor. Dies ist der Gegenstand der vorliegenden Studie.

**Patienten und Methode** In der prospektiven Untersuchung wurden HIV-1 infizierte Patienten mit und ohne klinisch faßbare retinale Mikroangiopathie mittels klinischem Verlauf, Tyndallometrie (Laserflare-Photometrie) und Fluoreszenzangiographie auf die Nachweisbarkeit einer vorderen oder hinteren uveovaskulären Schrankenstörung im Verlauf ihrer HIV-Infektion untersucht und nach einer Korrelation mit der CD4-Lymphozytenzahl und dem Auftreten opportunistischer Infektionen gesucht.

**Resultate** Bisher wurden 104 Patienten in die Studie aufgenommen und einer der folgenden vier Gruppen zugeteilt: ohne klinische Zeichen einer retinalen Angiopathie (Gruppe 1, n = 46), mit florider Angiopathie (Gruppe 2, n = 37), mit länger bestehender Angiopathie (Gruppe 3, n = 16) und mit CMV-Retinitis (Gruppe 4, n = 5). Wir fanden keine Korrelation zwischen Flare und Ausmaß oder Dauer der Angiopathie ( $p = 0,7$ ), jedoch einen deutlichen Anstieg des Flare-Signals bei Auftreten einer Retinitis ( $p < 0,001$ ). Im Gegensatz dazu kam es mit zunehmender Dauer der Angiopathie zu einem Abfall der CD4-Lymphozyten ( $p = 0,03$ ). Fluoreszenzangiographisch ließ sich bei florider Angiopathie eine diffuse, am ehesten nichtentzündliche Störung der Mikrozirkulation mit Vaso-okklusionen vorwiegend auf der Kapillarebene zeigen.

**Schlußfolgerung** Bei der HIV-assoziierten retinalen Angiopathie ist offensichtlich mindestens keine wesentliche vordere oder hintere Schrankenstörung nachweisbar. Die Assoziation eines Abfalls der CD4-Zellen mit der Dauer der Angiopathie paßt eher zu einer Immunkomplex-assoziierten als zu einer infektiösen Genese. Der Einfluß einer medikamentösen Erholung der zellulären Immunität auf die Angiopathie wird im weiteren Verlauf der Studie zusätzliche Indizien zur Pathophysiologie liefern können.

**Schlüsselwörter** HIV-Infektion — retinale Mikroangiopathie — CD4-Lymphozyten — Laserflare, Fluoreszenzangiographie — klinische Studie

### The uveovascular barrier in HIV-associated retinal microangiopathy

**Background** HIV-associated retinal microangiopathy is understood as a sign of uveovascular barrier breakdown and associated with an increasing risk to develop opportunistic infections. Hence no controlled studies have been available, the underlying study was undertaken to validate this clinical impression.

**Patients and Methods** HIV-positive patients with or without clinical signs of retinal angiopathy were included into this study and followed up longitudinally with fotodocumentation, laser-flare and, sporadically, fluorescein angiography to quantify the disturbance of their uveovascular barrier. The data were correlated to the CD4 cell counts and the development of opportunistic infections.

**Results** 104 patients have been included into one of four groups: patients without signs of ocular vascular disease (group 1, n = 46), with newly diagnosed HIV-associated microangiopathy (group 2, n = 37), with angiopathy for more than six months (group 3, n = 16), and with viral retinitis (group 4, n = 5). We found no difference in the flare between patients with and without angiopathy ( $p = 0,3$ ), but a significant increase after the development of retinitis ( $p < 0,001$ ). In contrast, the presence and duration of angiopathy were associated with a reduction in CD4 cell counts ( $p = 0,03$ ). Using fluorescein angiography, we found vascular occlusions on the capillary level without leakages corresponding to a not relevant disruption of the retinovascular barrier.

**Conclusions** In HIV associated retinal microangiopathy, there exists no relevant disturbance of the uveovascular barrier. The association of angiopathy with a reduction of CD4 cells is more likely a sign of immunocomplex-associated rather than infectious etiology. The analysis of drug effects on the course of angiopathy during a recovery of the cellular immunity will provide further etiological information in the progress of this study.

**Key words** HIV infection — retinal microangiopathy — CD4 cells — laser flare — fluorescein angiography — clinical study

Die HIV-assoziierte retinale Mikroangiopathie ist, mit einer Prävalenz von 40-70% aller HIV-Infizierten (1-5), die häufigste nichtinfektiöse Veränderung der hinteren Augenabschnitte im Rahmen der HIV-Infektion. Diffe-

rentialdiagnostisch davon abzugrenzen ist die Zytomegalie- oder CMV-Retinitis als die mit ca. 20% der Pa-

[e-mail: justus.garweg@insel.ch](mailto:justus.garweg@insel.ch)

Gefördert durch Mittel aus dem AIDS-Forschungsprogramm des Bundesamtes für Gesundheit, Förderungs-Nr. 95-7225

Manuskript erstmalig eingereicht am  
in der vorliegenden Form angenommen am

tienten im Stadium C3 häufigste infektiöse Augenkrankung bei AIDS (2, 5, 6, 7).

Das okuläre Mikroangiopathie-Syndrom bei HIV-infizierten Patienten umfaßt nicht nur retinale, sondern auch konjunktivale Gefäßveränderungen. An der Konjunktiva läßt sich bei Patienten mit AIDS in bis zu 93% eine körnelige Blutströmung, ein sogenanntes sludging-Phänomen, nachweisen (8, 9). Die Spezifität dieses Phänomens ist jedoch gering. Soweit bisher bekannt, korreliert es nicht mit dem Vorliegen einer retinalen Mikroangiopathie und ist bereits in Frühstadien der HIV-Infektion sowie bei nichtinfektösen Gefäßerkrankungen wie z. B. dem Diabetes mellitus oft zu beobachten.

Ebenfalls analog zu Angiopathien nichtinfektöser Genese kommt es bei der HIV-assoziierten retinalen Mikroangiopathie zu einem Untergang von Perizyten (10). Dies steht vermutlich im Zusammenhang mit der Ablagerung von bei der HIV-Infektion durch die humorale Dysregulation vermehrt anfallenden zirkulierenden Immunkomplexen an den Gefäßwänden (11,12). Als Folge dieser Gefäßwandveränderungen kommt es zu Strömungsunregelmäßigkeiten mit Strömungsverlangsamung im Sinne eines sludge-Phänomens und der Ausbildung von cotton wool-Herden, Mikroaneurysmen und Teleangiektasien (1). Diese gehen, wie man aus autoptischen Untersuchungen weiß, mit retinalen Gefäßleckagen einher (13), die grundsätzlich das Austreten von Partikeln über 200 nm Größe, wie z. B. des Zytomegalievirus, erlauben.

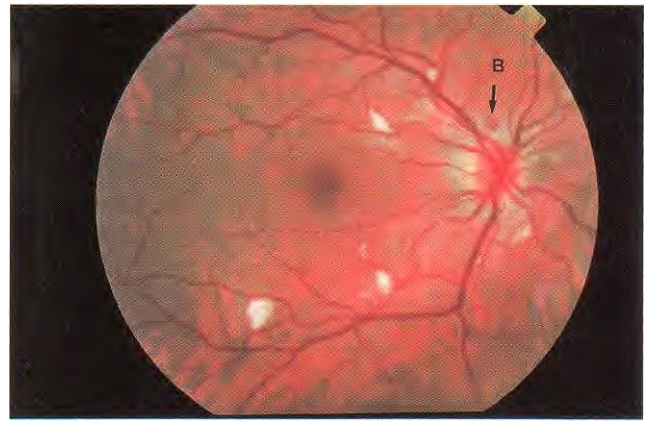
Diese könnten also im Rahmen einer bei Patienten mit fortgeschrittener HIV-Infektion nicht seltenen Viraemie so die uveovaskuläre Barriere widerstandslos passieren und eine Retinitis induzieren. Klinisch wurde ein Zusammenhang zwischen Angiopathie und dem Auftreten opportunistischer Infektionen zwar gemutmaßt, aber bisher nicht bewiesen. Nachweis und Quantifikation der Schrankenstörung an vorderer und hinterer Uvea und deren Folgen für den klinischen Verlauf der HIV-Infektion am Auge sind Gegenstand der vorliegenden Studie.

Darüberhinaus soll anhand longitudinaler Beobachtungen geklärt werden, ob die HIV-assoziierte retinale Angiopathie mit dem Ausmaß des Immundefektes bei Patienten unter antiretroviraler Therapie korreliert ist.

## Patienten und Methoden

In die prospektive Studie wurden bisher 104 HIV-1 infizierte Patienten (73 Männer, 31 Frauen) mit und ohne retinale Angiopathie eingeschlossen. Bei allen Patienten wurde bei Aufnahme in die Studie sowie im weiteren Verlauf alle drei Monate ein kompletter ophthalmologischer Status inkl. Fundoskopie in Mydriase durchgeführt.

Von der Teilnahme ausgeschlossen wurden Patienten, bei denen gleichzeitig Krankheiten vorlagen, die die Strukturen klei-



**Abb. 1** Fundus eines 33jährigen Patienten mit multiplen cotton-wool-Herden und einer fleckförmigen intraretinalen Blutung oberhalb der Papille (B)

ner Gefäße betreffen, wie Diabetes mellitus und arterielle Hypertonie, und systemische Vaskulitiden nicht retroviraler Genese wie z. B. Kollagenosen vom Typ des Lupus erythematoses.

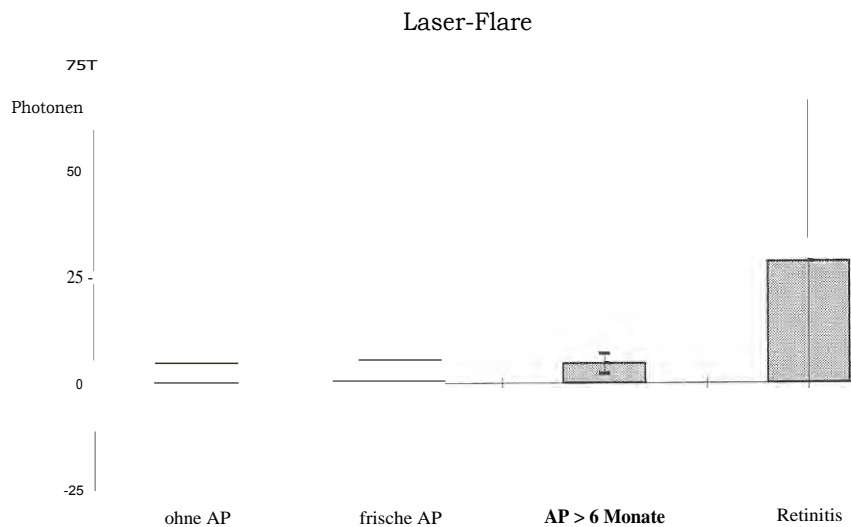
Die Patienten wurden in folgende vier Gruppen eingeteilt: HIV-infizierte Personen ohne klinisch faßbare Funduspathologie (Gruppe 1, n = 46); Patienten mit klinischen Zeichen einer HIV-assoziierten frischen, d.h. weniger als sechs Monate bestehenden retinalen Mikroangiopathie (Gruppe 2, n = 37); Patienten mit einer länger, d. h. mehr als sechs Monate bestehenden Angiopathie (Gruppe 3, n = 16); Patienten mit aktiver oder ausgeheilter Zytomegalie- oder CMV-Retinitis (Gruppe 4, n = 5).

Das Vorliegen einer HIV-assoziierten Mikroangiopathie wurde angenommen, wenn bei der klinischen Untersuchung cotton-wool-Herde oder Mikroaneurysmen sowie Gefäßabbrüche oder -Verschlüsse nachgewiesen wurden (**Abb.1**). Eine venöse Hyperaemie, vermehrte Schlingelung der retinalen Gefäße sowie intra- oder praeretinale Blutungen wurden nur in Kombination mit oben genannten angiopathischen Veränderungen der Angiopathie zugeordnet (**Tabelle 1**). Zeichen konjunktivaler Gefäßveränderungen wurden erfaßt, aber bei der Gruppeneinteilung der Patienten nicht berücksichtigt.

Bei der Erstuntersuchung der Patienten sowie bei jeder Verlaufskontrolle wurde neben dem klinischen Status eine Tyndalometrie beider Augen (Laser-Flare-Cell-Meter FC 1000, Kowa Inc., Kyoto, Japan) durchgeführt sowie der zentrale Fundus (50°-Durchmesser, auf die Macula zentriert, color und rotfrei) und die nasale Bindehaut photodokumentiert.

**Tab. 1** Fluoreszenzangiographische Befunde bei HIV-assoziiierter retinaler Angiopathie (n = 4)

- Perimaculär betonte Ausfälle der Kapillarperfusion
- Mikroaneurysmen
- Mäßig ausgeprägte venöse Hyperaemie
- Kaliberunregelmäßigkeiten und vermehrte Gefäßschlingelung
- Kein Nachweis von Hyperfluoreszenzen oder Gefäßleckagen



**Abb. 2** Es finden sich keine Unterschiede im Laserflare zwischen den Gruppen mit und ohne Angiopathie (=0,7), jedoch im Vergleich dazu eine signifikante Flare-Erhöhung bei Patienten mit Retinitis ( $p < 0,001$ ). \* AP=Angiopathie

Bei insgesamt 8 Patienten (4 ohne Angiopathie und 4 mit florider Angiopathie) wurde eine Fluoreszenzangiographie zur Analyse der retinalen Gefäßpathologie auf der Kapillarebene durchgeführt.

Als Verlaufparameter der Immunschwäche dienen das HIV-Stadium nach der revidierten CDC-Klassifikation von 1992 (6) und die absolute CD4-Zellzahl innerhalb der letzten drei Monate vor dem Kontrolltermin.

Für die **statistische Datenanalyse** wurde Student's zweiarmer t-Test für gepaarte Proben verwandt. In den Gruppen mit Angiopathie oder Retinitis wurden nur betroffene Augen berücksichtigt. Der Vergleich zwischen betroffenen und gesunden Augen der Patienten ohne und mit Angiopathie zeigte aber keine Unterschiede auf (Daten nicht dargestellt).

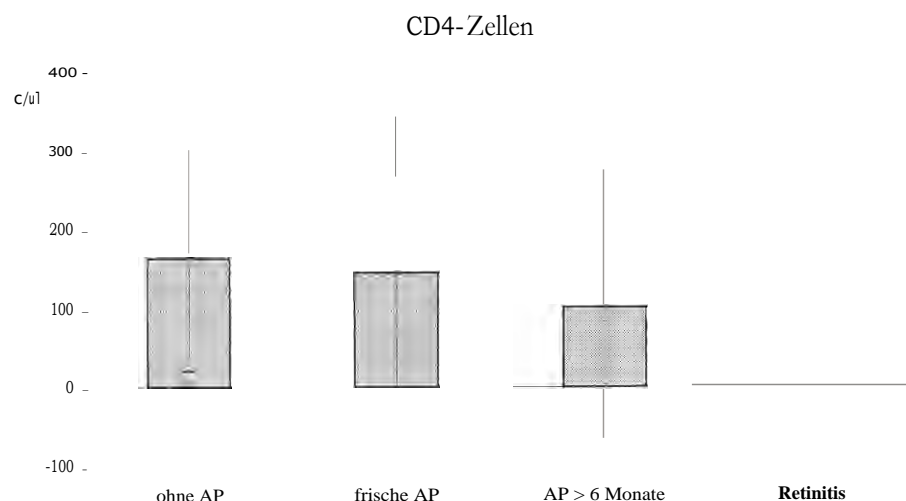
### Ergebnisse

Das mittlere Alter zum Zeitpunkt des Studienbeginns betrug  $37,0 \pm 8,0$  (24-63) Jahre ohne Unterschied zwischen den Gruppen ( $p > 0,1$ ). Alle Patienten standen unter antiretroviraler Behandlung und hatten bei Ein-

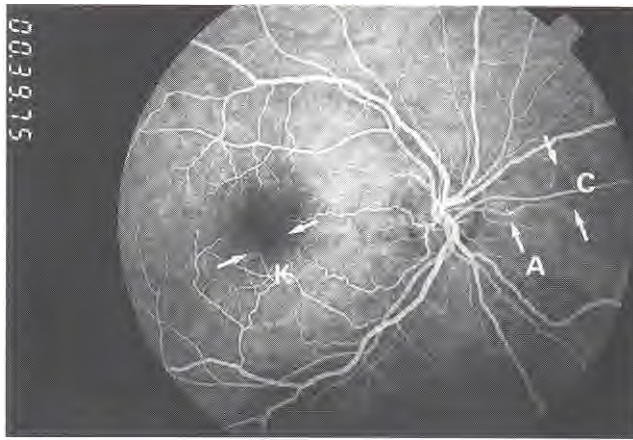
schluß in die Studie keine unbehandelten opportunistischen Infektionen.

Anhand des Laserflares wurden keine Unterschiede zwischen den Gruppen mit und ohne Angiopathie gefunden (Gruppe 1: 4,7 (0,4-19,7) Photonen, SD 2,9; Gruppe 2: 5,4 (0,3-33,8) Photonen, SD 5,1; Gruppe 3: 4,6 (0,3-13,5) Photonen, SD 2,4,  $p = 0,3$ ), wohingegen eine signifikante Flare-Erhöhung bei Patienten mit aktiver oder ausgeheilter Retinitis zu verzeichnen ist (Gruppe 4: 28,5 (4,7-184,5) Photonen, SD 38,5;  $p < 0,001$ ; **Abb. 1**). Diese anhand des Flares nachgewiesene vordere Schrankenstörung bleibt auch nach vollständiger Ver-narbung der Retinitis ohne Restaktivität unverändert bestehen.

Es läßt sich entsprechend der Dauer einer Angiopathie ein kontinuierlicher Rückgang der CD4-Zellzahl nachweisen (Gruppe 1: 162 (2-601) CD4-Zellen/ $\mu$ l, SD 142; Gruppe 2: 144 (0-766) CD4-Zellen/ $\mu$ l, SD 223; Gruppe 3: 101 (0-612) CD4-Zellen/ $\mu$ l, SD 176; Gruppe 1/Gruppe 2) = 0,22; Gruppe 1/Gruppe 3) = 0,2; **Abb. 3**). Erwartungsgemäß lag die CD4-Zellzahl der Patienten mit Retinitis noch



**Abb. 3** Im Gegensatz zum Laser-Flare findet sich ein signifikanter Zusammenhang zwischen der Dauer der Angiopathie bis zum Auftreten einer Retinitis und der CD4-Zellzahl ( $p = 0,03$ ). \* AP = Angiopathie



**Abb. 4** Fluoreszenzangiographischer Befund einer 35jährigen Patientin mit kapillarer Perfusionsstörung (K), Mikroaneurysmen (A) und umschriebenen Perfusionsausfällen, dem klinischem Befund eines cotton-wool-Herd entsprechend (C)

weit darunter (18,4 (0-54) CD4- Zellen/ $\mu$ l, SD 22; P(Gruppe 2/Gruppe 4) = 0,03).

In der Fluoreszenzangiographie fanden wir bei allen 4 Patienten mit florider Angiopathie vorwiegend perimakulär gelegene Ausfälle der Kapillarperfusion, Mikroaneurysmen sowie eine venöse Hyperämie mit Kaliberunregelmäßigkeiten und vermehrter Gefäßschlängelung (**Abb. 4; Tabelle 1**). Hyperfluoreszenzen oder Leckagen waren in keinem Fall nachweisbar.

## Diskussion

Bei Fehlen einer Korrelation zwischen Angiopathie und Flare sowie dem Nachweis von Kapillarokklusionen ohne Gefäßleckagen in der Fluoreszenzangiographie besteht nach unseren Ergebnissen keine offensichtliche vordere oder hintere uveovaskuläre Schrankenstörung. Die Tyndallometrie wird durchaus für ausreichend sensitiv gehalten, eine Proteinanreicherung im Kammerwasser infolge einer solchen Schrankenstörung zu erfassen (14,15). In der Fluoreszenzangiographie kommen Gefäßleckagen bei entzündlichen oder degenerativ bedingten Gefäßschrankenstörungen üblicherweise gut zur Darstellung (16), sodaß dies nicht allein auf die Wahl der Methoden zurückgeführt werden kann.

Unsere Ergebnisse bestätigen die klinische Erfahrung, daß eine Angiopathie mit Fortschreiten des Immundefektes zu erwarten ist (17, 18). Dieser unmittelbare Zusammenhang der Angiopathie mit der Zahl der CD4-positiven Lymphozyten (Helferzellen) wurde bei Patienten beobachtet, die eine Therapie der HIV-Infektion ohne Protease-Inhibitoren erhalten. Protease-Inhibitoren waren nämlich während dieser Studie noch nicht in die Routine-Therapie der HIV-Infektion eingeführt. Die Weiterführung der Studie wird uns ermöglichen, Einflüsse solcher neuerer Therapiekonzepte zu erfassen.

Die Erholung der zellulären Immunität mit Anstieg der Helferzellen über längere Zeit dürfte zu einer reduzierten Angiopathie-Prävalenz führen, wenn die Angiopathie einen infektiologischen Hintergrund hat (10, 19), sollte aber in gleicher Häufigkeit vorkommen, wenn die Veränderung auf einer direkt HIV-assoziierten Schädigung der Perizyten, des Gefäßendothels oder der Retina (10) oder Immunkomplexanreicherung in den Gefäßwänden infolge der humoralen Dysregulation (11) beruht. Die Erkenntnis, daß parallel mit dem Auftreten der Angiopathie ein Progreß der HIV-Infektion zu erwarten sei (20, 21), bedarf deshalb einer aktuellen Überprüfung.

Wenn, wie bisher angenommen wird, die Angiopathie einen Zusammenbruch der uveovaskulären Schranke darstellt (11, 21), und wenn diese am Auge sichtbare Gefäßschrankenstörung am ganzen Körper vorliegt, dürften die Augenveränderungen ähnlich wie bei Diabetes mellitus oder systemischen Vaskulitiden bei autoimmunologischen Erkrankungen wie dem Lupus erythematoses (16, 22) eine Beurteilung der Stabilität der zugrundeliegenden Erkrankung erlauben. Unsere bisherigen Ergebnisse haben — mit den angewandten Methoden — eine solche Schrankenstörung nicht objektivieren können, den Zusammenhang mit dem Verlauf der Systemerkrankung jedoch untermauert.

Wenn unsere Ergebnisse im langfristigen Verlauf und mit größeren Gruppenstärken bestätigt werden, müssen der mutmaßliche Pathomechanismus und die klinischen Folgen dieser Angiopathie (10, 13, 18, 19, 22) neu diskutiert werden.

## Literatur

- Jabs DA, Green WR, Fox R, Polk BF, Barlett JG. Ocular manifestations of the acquired immunodeficiency syndrome. *Ophthalmology* 1989; 96 : 1092-1098
- <sup>2</sup> Fabricius EM. Augenmanifestationen bei HIV-Infektionen. In: Gloor B., Naumann G.O.H., Rochels R. (Eds.): Bücherei des Augenarztes. Stuttgart: Enke 1992;129:54-59
- <sup>3</sup> Blumenkrantz MS, Penneys NS. Acquired Immunodeficiency Syndrome and the eye. *Dermatol Clin* 1992;10:777-783
- Hansen LL. Retinale Erkrankungen bei AIDS. *Ophthalmologie* 1993;90:239-249
- Garweg J. Opportunistische Augenerkrankungen im Rahmen der HIV-Infektion. *Klin Monatsbl Augenheilkd* 1993; 202:465-470
- d MMWR* 1992; 41 : RR17
- Freeman WR. Retinal disease associated with AIDS. *NZ J Ophthalmol* 1993; 21:71-78
- § Teich SA. Conjunctival vascular changes in AIDS and AIDS-related complex. *Am J Ophthalmol* 1987;103: 332
- <sup>9</sup> Geier SA, Klaus V, Goebel FD. Ocular microangiopathic syndrome in patients with acquired immunodeficiency syndrome and its relationship to alterations in cell adhesion and in blood flow. *German J Ophthalmol* 1994; 3 : 414-421
- <sup>10</sup> Pomerantz RJ, Kuritzkes DR, De La Monte SM. Infection of the retina by human immunodeficiency virus type I. *N Engl J Med* 1987; 104:542-543
- <sup>11</sup> Pepose JS, Holland GN, Nestor MS, Cochran AJ, Foos R. Acquired immune deficiency syndrome. Pathogenic mechanisms of ocular disease. *Ophthalmology* 1985; 92 : 472-484

- <sup>12</sup> Lane HC, Masur H, Edgar LC, Whalen G, Rook AH, Fauci AS. Abnormalities of B-cell activation and immunoregulation in patients with the acquired immunodeficiency syndrome. *N Engl J Med* 1983; 309:453
- <sup>13</sup> Glasgow BJ. Evidence for Breaches of the Retinal Vasculature in Acquired Immune Deficiency Syndrome Angiopathy. *Ophthalmology* 1997;104:753-760
- <sup>14</sup> Sawa M. Clinical application of laser flare-cell meter. *Jpn J Ophthalmol* 1990; 34 : 346-363
- <sup>15</sup> Nussenblatt RB, de Smet M, Podgor M, Lane C, Polis M, Pizzo P, Perry P, Belfort R Jr. The use of the flarephotometry in the detection of cytomegalic virus retinitis in AIDS patients. *AIDS* 1994; 8:135-136
- <sup>16</sup> Santos R, Barojas E, Alarcón-Sgovia D, Ibáñez G. Retinal microangiopathy in systemic lupus erythematoses. *Am J Ophthalmol* 1975; 80:249
- <sup>17</sup> Freeman WR, Chan A, Henderly DE, Levin AM, Ludbrul JK, Uria PT, Arthur J, Rashid S, Cohan JL, Neuberg D, Leun RJ. Prevalence and significance of acquired immune deficiency syndrome related retinal microvasculopathy. *Am J Ophthalmol* 1989;107 :229-235
- <sup>18</sup> Kuppermann BD, Petty JG, Richmann DD. Correlation between CD4+ counts and prevalence of cytomegalovirus retinitis and human immunodeficiency virus-related infections, retinal vasculopathy in patients with AIDS. *Am J Ophthalmol* 1993; 115 :575-582
- <sup>19</sup> Culbertson WW. Infections of the retina in AIDS. *Int Ophthalmol Clin* 1989; 29 : 98-104
- <sup>20</sup> Fabricius EM, Jäger H, Lander T, Prantl F, Hoegek B, Greite JH. Augenbeteiligung bei AIDS. *Klin Monatsbl Augenheilkd* 1987; 191:95-105
- <sup>21</sup> Brezin A, Girard B, Rosenheim M, Marcel P, Genilini M, LeHoang P. Cotton-wool spots and AIDS related complex. *Int Ophthalmol* 1990;14:37
- <sup>22</sup> Imesch PD, Bindley CD, Wallow IHL. Clinicopathologic Correlation of Intraretinal Microvascular Abnormalities. *Retina* 1997; 17:321-329
- <sup>23</sup> Ugen KE, McCallus DE, von Feldt JM, Williams WV, Greene MI, Weiner DB. Ocular Tissue Involvement in HIV infection: Immunological and Pathological Aspects. *Immunol Res* 1992;11:141-153